Aus dem pathologisch-anatomischen Institut der Universität Freiburg i. Br.
(Direktor: Prof. Dr. L. Aschoff).

Über Hydrops congenitus bei fetaler Thrombose.

Mit 3 Textfiguren.

Inaugural-Dissertation

zur Erlangung der medizinischen Doktorwürde

vorgelegt der hohen medizinischen Fakultät der
Albert-Ludwigs-Universität zu Freiburg i. Br.

von

Georg Link
aus Offenburg (Baden).

Jena
Gustav Fischer
1914.

Aus dem pathologisch-anatomischen Institut der Universität Freiburg i. Br.
(Direktor: Prof. Dr. L. Aschoff).

Über Hydrops congenitus bei fetaler Thrombose.

Mit 3 Textfiguren.

Inaugural-Dissertation

zur Erlangung der medizinischen Doktorwürde

vorgelegt der hohen medizinischen Fakultät der
Albert-Ludwigs-Universität zu Freiburg i. Br.

von

Georg Link
aus Offenburg (Baden).

ACAD.
LUGD.BAT.
BIBL.

Jena
Gustav Fischer
1914.

Gedruckt mit Genehmigung der medizinischen Fakultät der Universität Freiburg i. Br.

Dekan: Prof. Dr. Aschoff. Referent: Prof. Dr. Aschoff.

Abdruck aus den „Beiträgen zur pathologischen Anatomie und zur allgemeinen Pathologie", begründet von Ziegler, herausgegeben von Aschoff und Marchand. (Bd. LIX H. 2.)

In die Frage vom Hydrops des Fetus und des Neugeborenen ist in den letzteren Jahren frischerer Fluß gekommen, seitdem Schridde 1910 von der Gesamtheit der Fälle eine auf kongenitaler Affektion des hämatopoetischen Systems beruhende Gruppe klar und scharf abtrennte. Das sind Fälle, die sich durch besondere Wucherung der Erythroblasten, daneben auch durch Vermehrung der Myelocyten und Myeloblasten, auszeichnen. Von diesem Typus stellte W. Fischer 1912 über 20 Fälle zusammen. Von fetalem Hydrops überhaupt hat Gärtner 1905 insgesamt 73 Fälle aufgezählt, Hummel 1911 zwar von 80—90 Fällen gesprochen, selbst aber nur 59 Fälle zusammengestellt. Für das Verständnis der ganzen Frage vom Hydrops fetus universalis ist es grundlegend, daß ganz verschiedene Ursachen und Krankheitsprozesse ihn hervorrufen können.

Ich will nun von einer Übersicht dieser verschiedenen Ursachen vorderhand absehen und sogleich zur Besprechung meines Falles übergehen, der in mannigfacher Hinsicht Interesse erregen dürfte und, wie ich glaube, auf Prozesse zurückzuführen ist, die bisher als Ursache eines fetalen Hydrops wohl weniger berücksichtigt worden sind.

Es handelt sich um eine Mehrgebärende, die Anfang Juni 1912 in die hiesige Frauenklinik kam, einen Monat vor der rechtzeitig erfolgten Geburt. Die Frau zeigte einen übermäßig großen Leibesumfang, der schon bei der Aufnahme auf Hydramnion zurückgeführt wurde. In der 1. Hälfte der Schwangerschaft, im 5. Monat, hatte sie einen Unfall (Wagensturz) erlitten. Vor der Geburt mußte die Blase gesprengt

werden. Es flossen fast 10 l Fruchtwasser ab. Es wurde dann nur ein Kind geboren. Das Kind lebte bloß wenige Stunden nach der Geburt. Es war eine Mißgeburt, am Hinterkopf hing ein länglicher Sack über den Hals herab. An Eihäuten, Placenta und Nabelschnur konnte makroskopisch nichts Pathologisches gefunden, auch kein Hydrops der Placenta oder Nabelschnur festgestellt werden.

Die einige Stunden nach dem Tode ausgeführte Sektion der Frucht (Obduzent: Prof. L. Aschoff, S. P. Nr. 292/1912) ergab folgende Diagnose:

„Notencephalus. Auffallend weite vordere Fontanelle. Subdurale Hämatome, Hydrocephalus. Hydrocephalocele posterior, mit Rachischisis superior. Fraglicher totaler Defekt des Kleinhirns, Mißbildungen im Bereich der Pars basilaris des Os occipitale und der Felsenbeine. Beiderseitige Thrombose der Sinus transversi. Hämatombildung im Hirnbruchsack.

Pharynx- und Larynxödem.

Alte verkalkte Thrombose in der Vena cava inferior, sich fortsetzend in die Nierenvenen und die linke Nebennierenvene. Obliteration der genannten venösen Gefäße, insbesondere linkerseits und Blutungen ins Mark der linken Niere. Atrophie der linken, kompensatorische Hypertrophie der rechten Niere. Totalnekrose der linken Nebenniere. Auffallendes retroperitoneales Ödem. Anasarka der Haut, namentlich am Abdomen.

Minimale Fruchtwassermengen im Magen, Blutungen am Pylorus.

An der Placenta, insbesondere auch am Amnionepithel sowie an der Nabelschnur keine Veränderungen nachzuweisen.“

Es mögen einige Angaben des Sektionsprotokolls, nach den wichtigsten Punkten zusammengestellt, folgen:

„Die Vena cava inferior fühlt sich oberhalb der Einmündung der Nierenvenen auffallend hart und steif an. Auch unterhalb der verhärteten Partie, wo die Vene wieder weicher ist, läßt sich kein Lumen in in ihr nachweisen. Dieses ist durch eine gelblich-bräunliche, thrombotische Masse ausgefüllt. Die Untersuchung der beiden Venae illiacae zeigt, daß hier kein Verschluß vorhanden ist. Von deren Zusammenfluß zur Vena cava inferior an ist aber die Vene vollständig obliteriert. Oberhalb der Einmündungsstellen der Nierenvenen, wo die Verdickung beginnt, ist die Vena cava mit einer dicken, mörtelartigen Masse vollständig ausgefüllt. Wenige Millimeter vor Eintritt in die Lebersubstanz wird das Lumen wieder durchgängig. An den Gefäßen des Samenstranges ist keine Obliteration bemerkbar.“

„Unterhautfettgewebe und Muskulatur leicht ödematös und blaß. Das retroperitoneale Bindegewebe ist auffallend ödematös. Der Pharynx ist auffallend eng und schmal, dicke Schleimmassen finden sich in ihm, Tonsillen ödematös, Rachenschleimhaut auch stark ödematös.

„An der linken Niere ist die Kapsel beim Abziehen auffallend adhärent. Zwischen Kapsel und Nierenoberfläche liegen eigentümliche, gallig-

gelb aussehende, alten Blutresten gleichende Flecke. Beim Durchschneiden stößt man auf einen knirschenden Widerstand und sieht, daß er bedingt ist durch kreidige gelbliche Massen, welche am Nierenhilus in das stark ödematöse Fettgewebe eingelagert sind. Linkes Nierenbecken nicht erweitert. Nierenrinde auffällig schmal. Am oberen Pol der Niere in der Marksubstanz eine eigentümliche gelbliche, wie von Blutungsherden stammende Fleckung. Die linke Nierenvene zeigt völligen Verschluß. Es werden Kalkeinlagerungen festgestellt."

„Rechte Niere auffallend groß gegenüber der linken. Auch finden sich zahlreiche weißgraue, strangförmige Gebilde im Fettgewebe, die anscheinend den Verzweigungen der obliterierten Vene entsprechen. Die Arterie ist offen, auffallend eng, und soweit zu schätzen, dickwandig."

„Linke Niere wiegt 9 g, rechte Niere 18 g.

Die Nebennieren wiegen zusammen 4 g. Auf dem Durchschnitt erscheint die linke Nebenniere in ihrer ganzen Ausdehnung mißfarbig, wie nekrotisch, am oberen Pol ein Hohlraum von Erbsengröße, in dem sich ein unregelmäßig zackiges Gebilde findet."

„Die rechte Nebenniere zeigt auf dem Durchschnitt eine schmale gelbliche Außenzone, das übrige Gewebe ist mehr rötlich gefärbt. Marksubstanz nicht zu sehen."

„An der Placenta, insbesondere auch am Amnion, sowie an der Nabelschnur keine Veränderung.

Die Vena umbilicalis mündet weit und offen in die Pfortaderverzweigungen der Leber ein. Die Lebervenen erweisen sich beim Sondieren als weit und durchgängig.

In der Harnblase ganz wasserklarer, auffällig heller Harn. Von der Blase aus gelangt man leicht mit der Sonde in die Urethra und umgekehrt."

„Nach Freilegung der Schädeldecken sieht man, daß die vordere Fontanelle einen Durchmesser von $5\,^1/_2$ zu $6\,^1/_2$ cm hat. Beim Eröffnen des Schädeldaches ergießt sich reichliche Flüssigkeit und geronnenes Blut aus dem subduralen Spaltraum. Die linke, mit außerordentlich zahlreichen kleinen Windungen versehene Hemisphäre sinkt dabei ganz ein. Ganz ähnlich rechts. Nach weiterer Eröffnung des Schädeldaches, bei welcher das Gehirn stark zusammensinkt, sieht man, daß die occipitalen Lappen nach hinten unter das os occipitale (pars squamosa) gezerrt sind."

„Am Nacken reicht, unter dem Hinterhauptsknochen beginnend, eine dunkelbläulich gefärbte, wie eine entleerte Gummiblase gefältelte, cystische Geschwulst bis zum Beginn der Brustwirbelsäule herab. Sie ist im ganzen 7 cm lang, $4\,^1/_2$ cm breit und etwa $2\,^1/_2$ cm dick. Sieist mit einem 4 cm langen und 3 cm breiten Stiel im Gebiet des obersten Halswirbels inseriert. Auf der Höhe ihrer Kuppe weist sie einen talergroßen Defekt der Haut auf. Der Überzug der Geschwulst wird bis zum Defekt von ganz dünner durchsichtiger, silberglänzender Epidermis gebildet. Im unregelmäßigen Defektgebiet liegt eine samtweiche, rote, feuchte Geschwulstpartie zutage. Inmitten dieses Defektes an seinem oberen Ende, ist eine schlitzförmige Öffnung, aus der sich reichlich flüssiges Blut entleert. Die Öffnung wird halbmondförmig von oben her durch eine 1 mm breite, schmale Fettgewebssichel umsäumt. Durch die Öffnung gelangt man, vorsichtig sondierend, 72 mm tief, bis in die Schädelkapsel vor, wovon 40 mm auf den äußeren Sack abgehen." „Der Sinus transversus ist auf beiden Seiten bis kleinfingerdick erweitert und von einem festen Thrombus erfüllt." —

Von einer weiteren Präparation mußte infolge Weichheit des Gehirns

zunächst abgesehen werden. Der Fet wurde daher in toto fixiert. Die nachträgliche Präparation ergab dann folgendes:

„Man gelangt von außen durch den Sack sondierend bis in die Rautengrube, die vollständig von einer nicht durchsichtigen, aus nervösem Gewebe aufgebauten Membran, offenbar dem Velum überdeckt erscheint. An Stelle der fehlenden Kleinhirnanlage ist keine ausgesprochen verdickte Stelle zu finden."

„Aplasie des Kleinhirns. An der Brücke und an den Hirnnerven, wie am Mittelhirn, sind keine pathologischen Befunde zu erheben. Das Tentorium cerebelli ist in seiner Ansatzstelle ebenfalls eigentümlich verschoben und anscheinend überhaupt mangelhaft entwickelt."

„An den beiden Felsenbeinen sieht man eigentümliche Mißbildungen; das äußere Drittel ist vom mittleren Drittel an der Stelle, die der Schnecke entspricht, durch eine deutliche Furche abgegrenzt."

Die von Dr. Landau vorgenommene mikroskopische Untersuchung ergab zunächst folgenden Befund: „Alte verkalkte Thrombose in der Vena cava inferior, sich fortsetzend auf die Nierenvenen und die linke Nebennierenvene. Obturation der genannten venösen Gefäße, insbesondere linkerseits, und Blutungen in der linken Niere. Ausgedehnte tubuläre Schrumpfung in der linken Nierenrinde. Die linke Nebenniere zeigt fast vollständige Nekrose und Verkalkung, nur stellenweise ist noch ein schmaler Saum erhaltenen (regenerierten) Rindengewebes peripher wahrnehmbar.

Von den Befunden an den übrigen Organen ist nur ein besonders starker Fettreichtum der Interstitialzellen des Hodens hervorzuheben.

Blutbildungsherde von gewöhnlichem Aussehen und in reichlicher Menge finden sich in der Leber und in der Niere an der Grenze zwischen Nierenrinde und Mark. An der Placenta, insbesondere auch am Amnionepithel, sowie an der Nabelschnur keine Veränderungen nachweisbar."

Ich gehe nun zur eingehenden Besprechung des Falles über, dessen Bearbeitung mir mit Erlaubnis von Herrn Prof. Aschoff von Herrn Dr. Landau gütigst überlassen wurde. Hierfür wie besonders für die Unterstützung bei der Arbeit, möchte ich auch an dieser Stelle bestens danken.

Die genauere histologische Untersuchung des Falles ergab nun folgenden Befund:

An der Placenta, an der ja schon makroskopisch keine Veränderung festgestellt werden konnte, ergaben sich auch mikroskopisch keine nennenswerten Veränderungen des Amnionepithels, ebenso auch keine abnorme Befunde in den tieferen Schichten des Chorions. Auch die Eihäute zeigen mikroskopisch und makroskopisch keine Veränderungen. Dagegen weist die Nabelschnur, wenn auch zwar makroskopisch nichts festzustellen war, doch mikroskopisch wohl einen leichten Grad von Ödem auf.

Was beim ersten Anblick des Neugeborenen besonders auffällig erschien, ist der Hydrops des Unterhautzellgewebes am Abdomen. Bei der Sektion zeigte sich dann noch als recht auffällig ein Ödem des retroperitonealen

Bindegewebes. Dagegen ist kein Höhlenhydrops vorhanden, weder Ascites, noch Flüssigkeit im Perikard und Pleuraraum. Ferner ist Hydrops festgestellt im Pharynx und Larynx. Im mikroskopischen Präparate vom Anasarka der Bauchhaut, findet man das Unterhautzellgewebe durch die ödematöse Flüssigkeit leicht durchtränkt.

Die mikroskopische Untersuchung der Thrombose der Vena cava inferior ergibt eine vollständige Bestätigung des autoptisch festgestellten Befundes. Der Thrombus beginnt wenige Millimeter vor Eintritt der Hohlvene in die Lebersubstanz und erfüllt die Vena cava inferior bis hinab zur Einmündung der venae iliacae communes, die wieder ganz frei sind von Thrombose. In der ganzen Ausdehnung der Thrombose ist das Lumen völlig obturiert. Der Thrombus erstreckt sich auch in die Venae renales hinein und verstopft ebenfalls die linke Nebennierenvene, dagegen bleibt die rechte Nebennierenvene frei von der Thrombose. Weiterhin zeigt sich auf mikroskopischen Schnitten, daß der Thrombus in der Niere hinauf bis in die Venae arciformes geht, auch hier das Lumen ganz obturiert, wobei aber in der linken Niere diese Veränderungen ausgedehnter sind als in der rechten Niere. Die Thrombose in der linken Nebennierenvene läßt sich auch bis weit in das Parenchym der Nebenniere hinein verfolgen, während rechterseits die Vena suprarenalis in ihrem ganzen Verlauf frei und unverändert erscheint, bis auf die Stelle der Einmündung über die wir leider infolge ungeeigneter Schnittrichtung nichts mit Sicherheit aussagen können.

Gehen wir nun nach der Feststellung der Ausdehnung der Thrombose auf den mikroskopischen Aufbau ein, so wollen wir die überall wiederkehrenden, für die Struktur charakteristischen Momente zusammenfassen und voranstellen. Auf allen Schnitten, sowohl in der Hohlvene in der ganzen Ausdehnung der Thrombose, als auch in den thrombosierten Organvenen der beiden Nieren und der linken Nebenniere zeigt sich nicht nur eine vollständige Obturation des Venenlumens, sondern es läßt sich mikroskopisch auch überall eine mehr oder weniger starke Verkalkung der Thrombusmassen nachweisen. An die Elastika der alten Venenwand legt sich ein Ring von Organisationsgewebe an, das sich gegen den Thrombus richtet.

Im besonderen zeigen Schnitte durch die Hohlvene, unmittelbar oberhalb der Einmündung der venae renales (Fig. 1) neben völliger Obturation des Lumens, Verkalkung der Thrombose und wandständigem Organisationsgewebe noch einige Besonderheiten. Die thrombotischen Massen zeigen hier eigentümlich schlierenförmige Züge und Biegungen, die im Hämatoxylin-Eosinpräparat als wellenförmig gekrümmte, teils dunkelblaue (ganz verkalkte) teils hellere Bänder imponieren. Die neuerdings von ASCHOFF wieder besonders hervorgehobene Ähnlichkeit der Thrombusstrukturen mit Sandbankbildungen des Flußbettes tritt hier sehr deutlich zutage. Die feinere Zeichnung der einzelnen Formelemente ist teilweise noch etwas zu erkennen, vielfach aber durch die homogenisierende Verkalkung verwischt. Auch einzelnes rostrotes Pigment ist bei stärkerer Vergrößerung nachweisbar. Die Verkalkung ist auch hier wie in allen Schnitten in der peripheren Zone des Thrombus, an die sich das Organisationsgewebe anschließt, am ausgeprägtesten, hingegen zentral zwar auch vorhanden aber nicht so stark ausgesprochen. Zu bemerken ist, daß an dieser Stelle, unmittelbar oberhalb der Einmündung der Nebennierenvene, die Verkalkung überhaupt am stärksten ist und von da aus nach unten und oben abnimmt. Das Organisationsgewebe zeigt vielfach Querschnitte von kleinen Gefäßen, die wiederum in dem Maße wie die Verkalkung an Ausdehnung und Intensität abnimmt, also nach dem

oberen und unteren Ende zu, an Zahl zunehmen. Und auf Längsschnitten, die nur den peripheren Teil des Thrombus treffen, sind einige Gefäße in der Verlaufsrichtung der unteren Hohlvene selbst gelegen, es handelt sich somit um den Versuch der Rekanalisation der Vena cava inferior.

In den Nierenvenen bis in die Venae arciformes hinein erscheint die ganze obturierende Thrombusmasse verkalkt, während die Organisation weniger deutlich in Erscheinung tritt. In der Vena centralis der linken Nebenniere zeigt die Thrombose wieder geringere Verkalkung, andererseits auch keine Andeutung von Organisation, letzteres aus einem sehr ersichtlichen Grunde, auf den wir weiter unten zu sprechen kommen.

Fig. 1.

Thrombus der Vena cava inferior. Wellenförmige Struktur der verkalkten Thrombusmassen (unten); Organisationsgewebe mit Kapillaren von der Wand der Vene her eindringend (oben). Darüber muscularis der Gefäßmedia. Leitz Ok. 1 Obj. 2.

Sehr merkwürdig und interessant sind die Veränderungen der Nieren. Wenn wir zunächst auf die Besprechung der linken, anscheinend atrophischen Niere eingehen, so fällt schon bei flüchtiger Betrachtung des histologischen Präparates auf, daß fast in jedem Gesichtsfelde der Rinde, sowie der Marksubstanz zum mindesten ein pigmentreicher Herd sich findet. Diese Herde erweisen sich bei genauerer Untersuchung als aus Granulations- oder Bindegewebe aufgebaut mit Einlagerung zahlreicher mit Hämosiderin beladener phagocytärer Elemente, so daß sich ohne weiteres schließen läßt, daß es sich hier um Reste alter Blutungen handelt. Vielfach sind aber auch rote Blutkörperchen unverändert und meist in nicht unbeträchtlicher Anzahl liegend, nachweisbar. Bei Sudanfärbung zeigt es

sich, daß die phagocytären Elemente außer dem Hamosiderin auch Fett enthalten.

Besonders interessant ist es, daß sich diese Herde auch reichlich an der Rindenoberfläche unter der Kapsel vorfinden, wo sie z. T. das Gepräge von Narben tragen (Fig. 2).

An den noch erhaltenen Tubulusepithelien sind, von einer hier und da zu beobachtenden Atrophie abgesehen, keine wesentlichen Veränderungen zu beobachten, doch liegen die Glomeruli so dicht nebeneinander, daß wohl auf eine stattgehabte tubuläre Schrumpfung geschlossen werden darf. Die Glomeruli selbst erscheinen in weitaus größerer Menge, als dies gewöhnlich beim Neugeborenen anzutreffen ist, hyalinisiert (vgl. HERXHEIMER). Vereinzelt gewinnt man auch den Eindruck als ob eine Desquamation des BOWMAN'schen Kapselepithels stattgefunden hätte. An den arteriellen Ge-

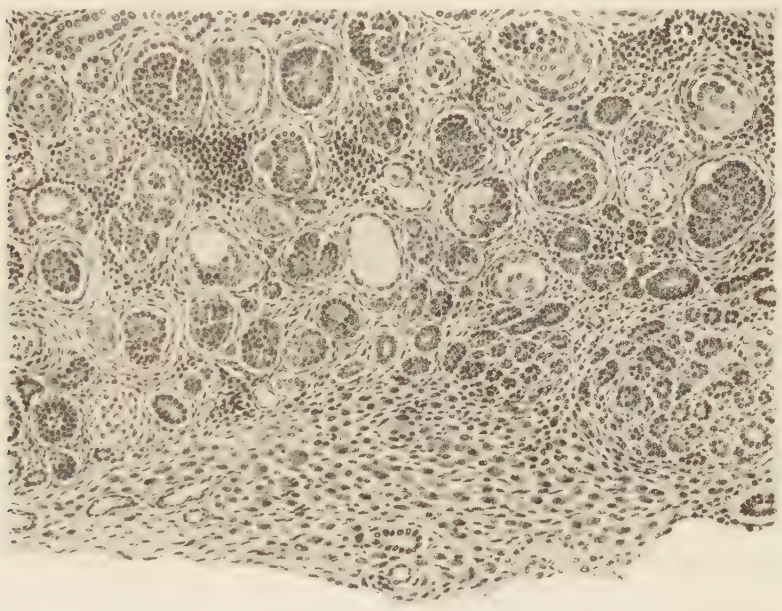

Fig. 2.

Rinde der linken Niere. Partielle Hyalinisierung mehrerer Glomeruli. Spärliche Tubuli. Bindegewebsvermehrung und rundzellige Infiltration. Unter der Kapsel Anhäufung von Zellen, die mit Hämosiderin beladen sind; innerhalb des Herdes einige kleine Gefäße und ein Tubularquerschnitt. Leitz Ok. 12 Obj. 4.

fäßen lassen sich mikroskopisch keine Veränderungen mit Sicherheit nachweisen, die Venen enthalten die bereits erwähnten Thromben, die sich aber nicht über die Venae arciformes hinaus verfolgen lassen. An der Grenze von Mark und Rinde finden sich Blutbildungsherde, auf deren zellige Zusammensetzung weiter unten eingegangen werden soll. Daneben sind hier und da in der Rinde einzelne Rundzelleninfiltrate zu sehen, die kein Hämosiderin mehr enthalten.

In der rechten Niere lassen sich histologisch von all den genannten Veränderungen nur zwei und auch diese in weit geringerem Maße nachweisen, nämlich einerseits die schon erwähnte Thrombosierung der größeren venösen

Gefäße und andererseits Hyalinisierung einer die Norm übersteigenden Anzahl von Glomeruli.

Was die Nebennieren anlangt, so ist der Unterschied zwischen rechter und linker Seite noch ausgesprochener. Während sich nämlich rechterseits keinerlei Abweichungen vom physiologischen Verhalten feststellen lassen, besteht links eine ausgedehnte, fast die ganze Nebenniere einnehmende Nekrose. Nur der peripherste Saum der Nebenniere (Fig. 3), zeigt noch erhaltenes Rindengewebe vom Charakter der sog. primären Glomerulosa (kleine Zellen, chromatinreiche Kerne). Diese primäre Glomerulosa erscheint auch hier etwas breiter als rechterseits, so daß an eine vikariierende Hypertrophie, etwa an eine von hier ausgehende Regeneration zu denken ist. Die nekrotischen Teile zeigen an ihrer Peripherie, also dem erhaltenen Gewebe anliegend, die stärkste Verkalkung. Nach innen zu, gegen die Zentralvene

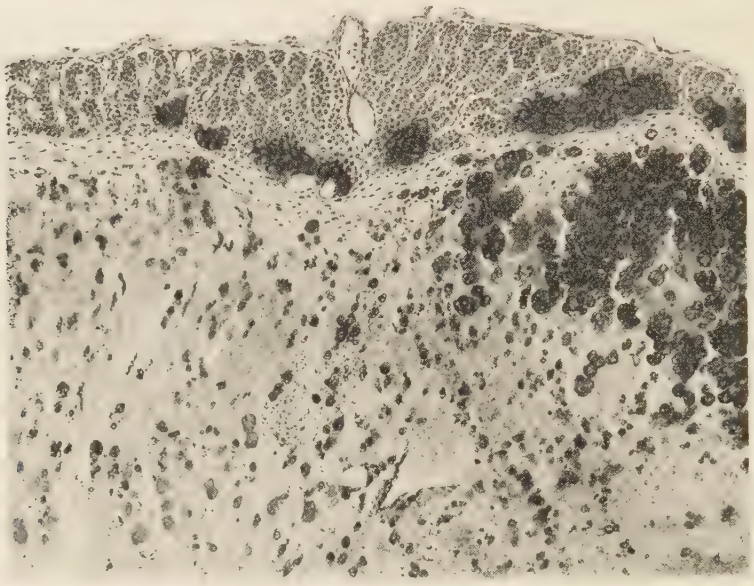

Fig. 3.

Peripherie der linken Nebenniere. Nekrose und Verkalkung der inneren Schichten. Davon scharf sich absetzend und namentlich in der Mitte sehr breit, die primäre Glomerulosa. In dem inneren Teile des letzteren gleichfalls einige Kalkherde. Leitz Ok. 3 Obj. 4.

und die gleichfalls nekrotische Markanlage zu, finden sich bloß kleine Kalkkrümmel, während die Struktur des nekrotischen Gewebes noch einigermaßen zu erkennen ist. In unmittelbarer Umgebung der Zentralvene besteht hingegen eine vollständige Homogenisierung des Gewebes und dementsprechend ist auch kein Organisationsgewebe wie in der Umgebung der Venenthromben anderer Organe zu sehen. Stellenweise findet sich innerhalb der nekrotischen Massen auch hellgelbes eisenfreies Pigment, anscheinend Hämatoidin. Die Furchenbildung und Reliefzeichnung der Nebenniere ist weit weniger deutlich als auf der gegenüberliegenden Seite.

Bezüglich des Hydrocephalus und der verschiedenen Mißbildungen, also des Hirnbruchsackes, der Aplasie des Kleinhirnes und der

kümmerlichen Entwicklung des Tentorium cerebelli, schließlich der mißgebildeten Felsenbeine, könnte für die makroskopische Betrachtung nur wiederholt werden, was schon im Sektionsprotokoll angegeben ist. Von einer eingehenden Untersuchung dieser Teile mußte leider Abstand genommen werden, da sie trotz sofortiger Konservierung bereits autolytische Veränderungen zeigten und infolge ihrer Weichheit bei jedem Präparationsversuch nur mehr geschädigt wurden. Aber es konnte festgestellt werden, daß der Inhalt des Hirnbruchsackes aus frisch geronnenen Blutmassen bestand, daß ferner die Thrombose der Sinus transversi frischen Datums war und keine der oben erwähnten Veränderungen, wie sie sich an den Venenthromben des Stammes fanden, aufwies. Die mikroskopische Untersuchung, die sich auch auf alle anderen Organe erstreckte, ergab im übrigen nur noch einen vermehrten Fettgehalt in den Interstitialzellen des Hodens und hämorrhagische Erosionen in der Schleimhaut der pars pylorica des Magens. Insbesondere die Blutbildungsherde und zwar sowohl die schon erwähnten der Niere, wie auch die der Leber boten in ihrer zelligen Zusammensetzung keinerlei pathologischen Befund.

Fassen wir nun die histologischen Befunde unter Berücksichtigung des Sektionsbefundes zusammen, so ergibt sich folgendes: Bei einem mit ausgedehnten Mißbildungen im Gebiete des cranialen Teiles des Zentralnervensystems behafteten Neugeborenen, finden sich, abgesehen von einem hochgradigen Hydramnion und einem mäßigen Hydrops auch ausgesprochene Veränderungen der inneren Organe des Stammes und zwar namentlich des retroperitonealen Gewebes der linken Seite. Die Untersuchung verschiedener Stellen des Thrombus der Vena cava inferior weist darauf hin, daß der älteste Teil der Thrombose in der Höhe der Abgangsstelle der Nieren- und Nebennierenvene zu suchen ist. Diese selbst erscheinen mit Ausnahme der vollständig frei befundenen rechten Nebennierenvene gleichfalls von ganz verkalkten, also alten Thrombusmassen ausgefüllt. In der linken Niere und Nebenniere finden sich Reste alter Blutungen, in der ersteren in Form von mit Hämosiderin beladenen Herden, in der letzteren, die fast vollständig nekrotisch und größtenteils verkalkt ist, in Form von Hämatoidin. Es liegt daher nahe, die schwere Veränderung der linken Nebenniere auf eine in der Fetalzeit stattgefundene fast vollständige Durchblutung des Organes zurückzuführen, die ähnlich wie ein Teil der Venenthrombose sich nicht mehr organisierte, sondern in vollständige Nekrose mit Verkalkung überging. In der linken Niere hingegen haben sich die Blutungen offenbar organisiert, andererseits aber gerade dadurch auch zu schweren Veränderungen des Organes Anlaß gegeben.

So ist es durch die Organisation der unter der Kapsel gelegenen Rindenblutungen zur Bildung narbiger Herde gekommen, während andererseits die Blutungen in dem Mark offenbar die fortschreitende Verödung zahlreicher Tubulussysteme und dadurch den an dieser Niere zu beobachtenden Ausfall von Tubuli bedingt haben mußten. Wir glauben in der Annahme nicht fehlzugehen, daß die auch an den Glomeruli so

zahlreich zu beobachtenden Veränderungen als Collapsatrophie aufzufassen sind, gewissermaßen als letzte Folge all der übrigen schweren Schädigungen des Parenchyms. Während also die Durchblutung der linken Nebenniere zu einer fast vollständigen Nekrose geführt hat, hat sich in der linken Niere durch die Organisation dieser Blutungen das Bild einer komplizierten kongenitalen Schrumpfniere entwickelt, die einerseits an eine Infarktschrumpfniere erinnert (Rindenblutungen!), andererseits Kriterien der tubulären Schrumpfung (wohl infolge der Markblutungen) aufweist.

Demgegenüber zeigt die rechte Niere schon makroskopisch deutliche Zeichen einer kompensatorischen Hypertrophie — war doch ihr Gewicht 2mal so groß wie das des linksseitigen Organes und auch um ein beträchtliches größer als es dem normalen Gewicht der Niere des Neugeborenen entspricht —, während sich mikroskopisch hier zwar gleichfalls die Venenthromben, wenn auch in geringerer Ausdehnung als linkerseits fanden, und daneben auch Hyalinisierung mehrerer Glomeruli, jedoch gleichfalls in geringerer Anzahl als links. Man wird daher annehmen dürfen, daß die Glomerulusverödung als solche nicht die Ursache der linksseitigen Nierenschrumpfung — etwa infolge einer fetalen Glomerulitis — sein kann, sondern daß es sich dabei nur um die letzte Folge der allgemeinen Schädigung des Nierenparenchyms handelt, die in besonderer Ausdehnung an der erkrankten linken Niere in Erscheinung tritt, in geringerem Maße sich aber auch an dem vikariierend eintretenden rechtsseitigen Organ bemerkbar macht. Ferner ist es klar, daß die Nieren die Venenthrombose als solche noch einigermaßen überstanden haben müssen, und daß demnach die schwere Schrumpfung der linken Niere im Sinne unserer obigen Deutung im wesentlichen auf die Blutungen zurückzuführen sein wird, also auf einen Prozeß, der in der linken Nebenniere zu fast vollständiger Nekrose des Organes geführt hat. Auf die Ansätze von Regeneration in dem erhaltenen periphersten Saum dieses letzteren Organes dürfte wohl das Ausbleiben einer deutlicher in Erscheinung tretenden vikariierenden Hypertrophie der gesunden rechten Nebenniere zu beziehen sein.

Es würde also nahe liegen, die verschiedenen Veränderungen, die wir an den retroperitonealen Organen feststellen konnten, auf eine einheitliche Ursache zurückzuführen, und wir kommen auf diesen Punkt weiter unten ausführlich zu sprechen. In diesem Sinne wird auch die Kleinheit der linken Niere wohl als die Folge einer Erkrankung anzusehen sein und weniger als kongenitale Hypoplasie, wenngleich wir das Vorhandensein einer solchen gewiß auch nicht in Abrede stellen wollen.

Ganz anders verhält es sich mit der zweiten hauptsächlich befallenen Region, nämlich den Veränderungen am Kopfteil des Fetus. Wie wir schon oben erwähnt haben, handelt es sich hier teils um Mißbildungen, teils um rezente Veränderungen. Was zunächst die Miß-

bildungen betrifft, so ist als die wichtigste derselben wohl die Aplasie des Kleinhirnes zu betrachten. Fälle von vollständigem Kleinhirndefekt sind ja bereits beobachtet worden und in letzter Zeit ist auch ein derartiger Fall von Sternberg in den Verhandlungen der Deutschen Pathologischen Gesellschaft (Straßburg 1912) eingehend besprochen worden. Unser Fall dürfte, wenn auch aus den früher erwähnten Gründen von einer mikroskopischen Untersuchung leider abgesehen werden mußte, doch insofern von Interesse sein, als es sich hier doch zweifellos um eine kongenitale Aplasie handelt, was bei den in der Literatur beschriebenen Fällen meistens erst auf Grund der Untersuchung angenommen werden konnte. Von den mit Kleinhirndefekten so häufig vergesellschafteten Mißbildungen, war hier ferner eine mangelhafte Ausbildung des Tentorium cerebelli zu beobachten, während sich sonst an den Vierhügeln, der Brücke und den Hirnnerven wenigstens makroskopisch keine Veränderungen fanden. Es ist gewiß möglich, daß die zarte, offenbar aus serösem Gewebe bestehende Decke, welche die Rautengrube dorsalwärts abschloß, auch die Rudimente der Kleinhirnanlage und der Verbindungen derselben mit der Brücke und dem Großhirne enthielt, doch müssen wir uns hier ohne eingehende mikroskopische Untersuchung jeder Behauptung enthalten.

Nun bestanden aber in diesem Falle auch noch zwei andere Mißbildungen am Zentralnervensystem und zwar eine Rhachischisis cervicalis und eine Encephalocele posterior, alle drei Mißbildungen fanden sich somit in nächster Nähe voneinander. Sowohl der Hirnbruchsack wie die stark dilatierten Seitenventrikel des Gehirns wurden mit frischgeronnenen Blutmassen erfüllt gefunden, während zugleich ein Hydrocephalus externus bestand. Wie die mikroskopische Untersuchung feststellte, handelte es sich bei dieser Blutgerinnung wie bei der Thrombose der Sinus transversi um einen frischen Prozeß und es wird daher die Annahme die wahrscheinlichste sein, daß ursprünglich sowohl der Hirnbruchsack, wie die erweiterten Ventrikel mit Liquor cerebrospinalis erfüllt waren und das Blut erst während der Geburt in diese Stellen hinein gelangt ist. Wir hätten es also dann mit einem kongenitalen Hydrocephalus zu tun und die Thrombose der Sinus transversi wäre als die Folge der Veränderungen der Zirkulationsverhältnisse des Gehirnes anzusehen, wie sie sich im Verlaufe der Geburt vielleicht auch durch die Ventrikelblutung eingestellt haben mögen. Eine einheitliche Erklärung der bei der Kopfsektion der Frucht zu erhebenden Befunde würde also auf folgendes hinauslaufen: Es besteht eine Häufung von Mißbildungen im Gebiete des Rautenhirns und des Cervikalmarks. Diese Mißbildungen sind ihrer ganzen Natur nach in die früheste Embryonalzeit zu verlegen, was auch darin seinen Ausdruck findet, daß die, der Entwicklung des Gehirns sich anpassenden knöchernen Hüllen desselben verschiedene

Mißbildungen, z. T. selbst an etwas entfernter Stelle (Felsenbeine), aufweisen. Der Hydrocephalus wäre dann als eine bei Hirnmißbildungen nicht so seltene Begleiterscheinung, die Blutungen und Sinusthrombosen als frische akzessorische Prozesse anzusehen. Auf die Bedeutung, die der Hydrocephalus infolge der Öffnung an der Kuppe des Hirnbruchsackes eventuell auch für die Entstehung des Hydramnion haben konnte, kommen wir weiter unten zu sprechen.

Gehen wir nun zu dem wichtigsten Befund des ganzen Falles, zu der organisierten und verkalkten Thrombose in der Vena cava inferior, den beiden Venae renales und der Vena suprarenalis sinistra über, so mögen hier zuvor die Literaturangaben verglichen werden. Nun weist zweifellos die Organisation und Verkalkung der Thrombose darauf hin, daß sie in fetaler Zeit, also intrauterin entstanden ist. Aber über Thrombose beim Fetus konnte ich keine Angaben finden. Allem Anschein nach liegt in unserem Fall ein äußerst seltener Befund vor. Das gilt zum mindesten nach den Angaben der neueren Literatur, da auch in dem neuen Handbuch der Pathologischen Anatomie des Kindesalters von Brüning und Schwalbe (1912) keine Angabe über fetale Thrombose sich findet. Dagegen kann ich dies nicht mit voller Sicherheit von der älteren Literatur sagen, da z. B. in Gerhard's Handbuch der Kinderheilkunde (1878) angegeben wurde, daß Hutinet 1877 45 genau studierte Fälle von Nierenvenenthrombose bei Neugeborenen beschrieben hat. Es könnte ja sein, daß je nach dem histologischen Aufbau (Organisation, Verkalkung?) einzelne dieser Thromben in das fetale Leben hineinreichen, leider aber stand mir diese Arbeit, die zwar nur von Thrombose beim Neugeborenen spricht, nicht zur Verfügung. In der neueren Literatur fand ich nur eine Angabe über Thrombose beim Neugeborenen, nämlich eine Beobachtung von Aschoff, die von Umbreit veröffentlicht wurde: „Es war eine Thrombose der Vena cava inferior bei einem nicht syphilitischen Neugeborenen. Der Thrombus war kleinerbsengroß, von birnförmiger Gestalt, saß gestielt der Wand der cava inferior in der Umgebung der Einmündungsstelle der rechten Vena renalis auf und verlegte mit seinem kolbig verdickten und herzwärts gerichteten freien Ende die Vena cava fast völlig. Die mikroskopische Untersuchung ergab keine Erklärung für das Zustandekommen dieser Thrombose." Interessant ist bei diesem Befund, daß der Thrombus an einer Stelle entstanden ist, die auch in unserem Falle thrombosiert war und hier auch die stärksten Veränderungen zeigte, wie ja auch schon makroskopisch feststellbar war und histologisch dann nachgeprüft wurde. Für das Säuglingsalter hat Wirtz weiterhin einen Befund von völlig gleicher Ausdehnung wie in unserem Falle erheben können, nämlich Thrombose der Vena cava inferior, der Venae renales und der Vena suprarenalis sinistra mit tötlichem Ausgang bei einem 15tägigen Säugling. Die Ätiologie blieb dort unerklärlich. Über Säuglingsthrombose sind

die Angaben schon reichlicher, dabei ist zu erwähnen, daß alle mehr oder minder auf infektiöse Momente zurückgeführt werden, oder es suchen sich die Autoren mit dem Hinweis auf marantische Thrombosen beim ernährungsgestörten oder sonst geschwächten Säugling zu helfen.

Wollen wir nun auf Grund der morphologisch-histologischen Befunde und Literaturangaben zu einer Erklärung der Thrombose in unserem Falle gelangen, so möge zuerst auf die Entstehungszeit hingewiesen werden. Die reichliche Organisation und Verkalkung in allen Gebieten, wo überhaupt Thrombose zu Gesicht kam, beweist, daß die Thrombose in fetaler Zeit sicher bestanden hat. Nun ist zu beachten, daß die Mutter im 5. Schwangerschaftsmonat durch Sturz aus dem Wagen ein schweres Trauma erlitt, und es liegt nahe, die Thrombose mit diesem Sturz in Zusammenhang zu bringen, um so mehr, als späterhin kein weiteres Moment mehr auftaucht, das mit der Entstehung der Thrombose in Verbindung gebracht werden könnte. Daß die Befunde am Kopf der Frucht hier nicht herangezogen werden können, ist ohne weiteres ersichtlich, denn dort handelte es sich ja teils um in die früheste Embryonalzeit zurückreichende Mißbildungen, teils um frische, wohl während der Geburt entstandene Prozesse. Auch der histologische Aufbau der retroperitonealen Thromben spricht eher für eine traumatische Genese.

In der Geburtshilfe ist es eine alltägliche Beobachtung, daß auf ein Trauma, namentlich ein so schweres, wie es hier vorliegt, der Abort erfolgt. Doch kennt die Literatur auch eine Reihe von Angaben über intrauterine Schädigungen, vor allem Knochenfrakturen. Es liegt uns daher auch ganz ferne behaupten zu wollen, daß die retroperitoneale Thrombose in unserem Falle mit Bestimmtheit als die Folge des Traumas, das die Mutter im 5. Schwangerschaftsmonat erlitten hatte, anzusehen sei. Immerhin aber steht es einerseits fest, daß diese Thrombose schon intrauterin und jedenfalls noch beträchtliche Zeit vor der Geburt erfolgt sein muß, während andererseits kein sonstiges ätiologisches Moment als das erwähnte Trauma vorzuliegen scheint.

Die Frage, wie nun im einzelnen die Thrombose entstanden ist, wird gleichfalls nicht ohne weiteres zu beantworten sein. Was zunächst den Thrombus der Vena cava inferior betrifft, so ist es nach dem ganzen makroskopischen und histologischen Verhalten am wahrscheinlichsten, daß in der Höhe des Abganges der Nieren- und Nebennierenvene der älteste Teil der Hohlvenenthrombose sich befindet. Die Thromben in den genannten Organvenen zeigen aber in gleichem Maße Verkalkung, und es ist zunächst schwierig zu sagen, ob die Thrombose zuerst in einer dieser Organvenen oder in der Hohlvene selbst entstanden ist. Gegen die letztere Annahme spricht der Befund, daß auffälligerweise die rechte Nebennierenvene frei geblieben ist. Der Umstand, daß dieselbe nicht aus der Hohlvene, sondern aus der Nierenvene entspringt, genügt nicht

allein zur Erklärung dieses Verhaltens, denn die Thrombose findet sich rechterseits nicht nur im Hauptstamme der Nierenvene, sondern auch in dessen ersten Verzweigungen, hätte also auf die rechte Nebennierenvene übergreifen können. Man müßte also die Annahme vertreten, daß die Thrombose auf primäre Blutungen in der linken Nebenniere und Niere zurückzuführen sei, und von den Venen der genannten Organe aus auf die Hohlvene übergegriffen habe. Auch diesem Erklärungsversuche gegenüber ließe sich aber ein Einwand erheben, nämlich das fast symmetrische Vorkommen von Thromben in beiden Nierenvenen und deren Verzweigungen. Wir möchten es daher mit Vorbehalt für das wahrscheinlichste ansehen, daß beide Erklärungsversuche zu Recht bestehen; man müßte also annehmen, daß ein ätiologisches Moment (Trauma?) bestanden haben muß, das einerseits zu den Blutungen und konsekutiven Schädigungen der linken Niere und Nebenniere, andererseits zu der Thrombose der Hohlvene in der Höhe des Abganges der Nieren- und Nebennierenvene geführt hat.

Wir müssen es demnach ablehnen, zu der auch in der Pathologie der kindlichen Organe vielerörterten Frage, ob die Organschädigung (Durchblutung) oder die Thrombose primär ist, Stellung zu nehmen. Die ganzen Hämorrhagien in der linken Niere und Nebenniere könnte man gewiß als primär ansehen, da doch in der rechten Niere trotz der Thrombose der Venen sich keine Blutungen fanden. Andererseits weist gerade dieses Verhalten der rechten Niere darauf hin, daß Thrombosen in den genannten Venen auch ohne später nachweisbare primäre Schädigungen oder schwere sekundäre Affektion des Organes vorkommen können. Von Interesse ist auch die Tatsache, daß die rechte Niere nicht nur geringere Schädigungen, sondern auch eine deutliche vikariierende Hypertrophie zeigte ein Befund der immerhin in dem Sinne zu verwerten wäre, daß die fetale Niere ein funktionierendes Organ darstellt. Wir möchten auf unseren Befund hinweisen, ohne im übrigen in den Streit eingreifen zu wollen, der in dieser Frage immer noch besteht (vgl. Wolff).

Die an der linken Niere zu beobachtenden Veränderungen wurden schon oben besprochen und es wurde auch dort bereits darauf hingewiesen, daß es sich hier nicht um einen der seltenen Fälle von fetaler Nephritis (vgl. Sitzenfrey, Lieven), sondern um den nach den Literaturangaben gewiß auch nicht häufigeren Befund einer einseitigen kongenitalen Nierenschrumpfung handelt. Es ist gewiß möglich, daß auch hier eine Hypoplasie des Organes schon früher bestanden hat, zu der sich die Schrumpfungsprozesse erst hinzugesellten. Dennoch wird man für jene nicht allzu seltenen Fälle von einseitiger Nierenhypoplasie des Erwachsenen die Möglichkeit im Auge behalten müssen, daß hier außer der veränderten Organanlage auch noch fetale Schrumpfungsprozesse (auf traumatischer Grundlage?) in Betracht kommen.

Das Verhalten der Nebennieren wurde schon gleichfalls oben erörtert. Wir haben die Nekrose und Verkalkung der einen Nebenniere auf eine Durchblutung des Organes zurückgeführt und zugleich auch auf die vikariierend hypertrophischen Prozesse hingewiesen, die sich nicht nur an dem gesunden Organ, sondern auch an der primären Glomerulosa der erkrankten Nebenniere abspielten. Die auf dieser Seite zu beobachtende geringere Ausbildung der Furchen muß nicht unbedingt als Beweis dafür angesehen werden, daß die Erkrankung in der ersten Hälfte der Embryonalzeit erfolgte, also zu einer Zeit, wo die Einstülpung in der Umgebung der Zentralvene und damit die Bildung der Hauptfurche (M. Landau) noch nicht erfolgt ist. Wir möchten eher glauben, daß das geringere Hervortreten der Furchung hier vorzüglich auf die stattgehabte Durchblutung des Organes und die weiteren Schädigungen desselben zurückzuführen ist. Wichtiger ist die Tatsache, daß keine Verkleinerung der Nebennieren unseres Falles trotz der ausgedehnten Mißbildungen des Zentralnervensystems (Rautenhirn und Cervikalmark) besteht. Wir glauben darin eine Bestätigung der Zander'schen Auffassung erblicken zu dürfen, daß Nebennierenmißbildungen vornehmlich bei Defekten des Vorderhirns zu beobachten sind.

So werden sich also ähnlich wie die Befunde am Kopf auch alle Veränderungen der retroperitonealen Organe ziemlich einheitlich erklären lassen. Während dort die Mißbildung in den Vordergrund und demgegenüber die anderen Prozesse (frische Blutungen und Thrombose) ganz zurücktreten, ist hier wiederum das Vorhandensein einer Mißbildung (Hypoplasie der rechten Niere) nicht einmal sicher zu erweisen, während im fetalen Leben sich abspielende krankhafte Prozesse (Blutungen, Thrombose) die wichtigste Rolle spielen. Auf die Veränderungen an diesen beiden Körperregionen müssen wir wohl zurückgreifen, wenn wir nun zu der Besprechung unseres dritten wichtigsten Befundes, des fetalen Hydrops und des Hydramnion übergehen.

Was zunächst den Hydrops betrifft, so liegt in unserem Falle ein Ödem des retroperitonealen Gewebes, des Pharynx und Larynx und auch der Bauchhaut vor, während weder Ascites noch Hydrothorax bestanden haben. Damit ist also einerseits der sogen. Höhlenhydrops des Neugeborenen (vgl. Winckel), andererseits da die hämatopoetischen Organe makroskopisch und histologisch keinerlei nennenswerten Veränderungen aufwiesen, auch der Schridde'sche Typus der fetalen Wassersucht auszuschließen.

In einer neueren Arbeit (1911) unterscheidet Nyhoff 2 große Gruppen von Hydrops fetalis, nämlich einerseits mit, andererseits ohne Hydrops placentae. Den letzteren teilt er weiterhin ein in 2 große ätiologische Gruppen, den Hydrops bei Störungen in der Blut- und Lymphzirkulation des Fetus (fetale Endocarditis, enges Foramen ovale, verengter Ductus Botalli usw.) und den Hydrops bei primärer Ver-

änderung des Blutes („fetaler Leukämie"). Neben dem Hydrops fetalis mit oder ohne Hydrops placentae, wäre dann noch auf einen isolierten Hydrops placentae zu achten, verursacht durch Zirkulationsstörung in der Vena umbilicalis. Nyhoff bemerkt noch, daß die Erklärung des Hydrops fetalis mit gleichzeitigem Hydrops placentae sich vorderhand am allerschwierigsten gestaltet. Wir wollen uns nun auf unseren Fall beschränken, der in Hydrops fetalis ohne Hydrops placentae besteht.

Hier wäre noch die Möglichkeit einer nephrogenen Genese der Wassersucht zu erörtern. Es ist in letzter Zeit von einigen Seiten auf das Vorkommen von fetalem Hydrops bei Nierenerkrankung der Mutter hingewiesen worden und die Auffassung gewann auch durch Experimente von Wolff eine Stütze, der nach Nephrektomie der mütterlichen Tiere einen Hydrops der Feten beobachtete. Eine Erkrankung der Mutter scheint nun in unserem Falle nach den Ergebnissen der Harnuntersuchungen in keiner Weise vorzuliegen. Schwieriger hingegen gestaltet sich die Frage, ob nicht eine fetale Nierenerkrankung zur Wassersucht der Frucht beitragen kann. Die oben erwähnten Beobachtungen von Sitzenfrey-Mönckeberg und von Lieven scheinen hier tatsächlich diese Frage in bejahendem Sinne zu beantworten. In unserem Falle liegt nun gleichfalls eine fetale Nierenerkrankung vor und wir können daher die Möglichkeit dieser Genese der Wassersucht in keiner Weise ausschließen. Für näherliegend halten wir allerdings die Erklärung, daß die Ödeme hier auf die Thrombose zurückzuführen seien und zwar jedenfalls das retroperitoneale Ödem, wahrscheinlich auch das des Unterhautbindegewebes auf die ausgedehnte Thrombosierung der Vena cava inferior und der Nierenvenen. Vermutlich steht auch das Larynx- und Pharynxödem mit den Zirkulationsstörungen, die sich während der Geburt namentlich im Kopf des Fetus eingestellt haben dürften, in Zusammenhang.

Was ferner die Frage des Hydramnion in unserem Falle betrifft, so kommt hier eine mütterliche Nierenerkrankung, auf die in der Literatur mehrfach hingewiesen wurde, ebensowenig wie beim Hydrops in Betracht. Auch Veränderungen des Amnionepithels, die neuerdings wieder als Ursache des Hydramnions angesehen wurden (Forssel), konnten gleichfalls in unserem Falle weder an der Placenta noch an den Eihäuten und der Nabelschnur festgestellt werden. Demnach kommen hier andere, aber doch noch einige Entstehungsmöglichkeiten des Hydramnions in Betracht, wie denn überhaupt in der Literatur die früheren einseitigen Auffassungen mehr und mehr an Boden verlieren, und namentlich auch infolge chemischer Untersuchungen der normalen und vermehrten Amnionflüssigkeit die Anschauung Anhänger gewinnt, daß das Hydramnion, sei es in Kombination mit Hydrops, sei es ohne solchen, auf verschiedenen Ursachen beruhen kann (vgl. Gärtner, Ahl-

FELD). Wir wollen zu der Frage, ob die physiologische Amnionflüssigkeit von der Mutter oder vom Fetus oder von beiden geliefert wird, nicht Stellung nehmen. Für pathologische Fälle müssen immer alle im Einzelfalle in Betracht kommenden Möglichkeiten berücksichtigt werden. Wenn wir diesen Weg auch für unseren Fall einschlagen, so müssen wir feststellen, daß hier für die Annahme einer „mütterlichen Genese" der Fruchtwasservermehrung kein Anhaltspunkt besteht. Einerseits liegt keine Erkrankung der Mutter, auch kein pathologischer Befund an der Placenta vor, andererseits bestehen beim Fetus mehrere Erkrankungen, die wir als Ursache des Hydrops fetalis ins Auge gefaßt haben und man wird daher den Schluß ziehen dürfen, daß in unserem Falle der auf fetalen Erkrankungen beruhende Hydrops fetus primär, das Hydramnion sekundär ist.

Es kommen daher für das Hydramnion die gleichen Entstehungsmöglichkeiten in Frage, die wir schon oben für den Hydrops erörtert haben, nämlich einerseits die Nierenaffektion, andererseits die ausgedehnte Hohlvenenthrombose der Frucht. Es müßte also angenommen werden, daß die im fetalen Organismus vermehrte Flüssigkeitsmenge nach außen diffundieren konnte. Die ödemtöse Auflockerung des Unterhautgewebes und des Gewebes der Nabelschnur würden in Anbetracht der Zartheit des fetalen Hautepithels, namentlich aber des die Nabelschnur deckenden Amnionepithels für die Annahme einer derartigen Diffusionsmöglichkeit sprechen. Hingegen erscheint uns die Möglichkeit einer Entstehung des Hydramnions durch vermehrte fetale Harnsekretion angesichts des Ergebnisses der anatomischen und histologischen Untersuchung der Niere in unserem Falle eher gering.

Schließlich fällt aber bei der Erklärung des Hydramnion in unserem Falle auch noch ein Punkt sehr wesentlich ins Gewicht, nämlich das Bestehen eines Hydrocephalus, der obendrein durch die Öffnung des Hirnbruchsackes mit der Amnionflüssigkeit kommunizierte. Hier wäre nämlich erstens daran zu denken, daß die vermehrte Liquorflüssigkeit in ähnlicher Weise wie die Piqûre durch Reizung des Bodens des IV. Ventrikels zum Hydrops und damit zum Hydramnion führt (STRASSMANN). Wichtiger aber erscheint noch zweitens die Tatsache, daß in unserem Falle die Liquorflüssigkeit durch den zarten Hirnbruchsack — selbst wenn die Öffnung desselben erst während der Geburt entstanden sein sollte — hindurch diffundieren konnte. Wir möchten darin neben den zum Hydrops führenden fetalen Erkrankungen (Venenthrombose, Nierenschrumpfung) eine sehr bedeutsame Quelle für die Entstehung des Hydramnion erblicken, wenngleich sich unsere Auffassung nicht exakt beweisen läßt, da eine chemische Untersuchung des Fruchtwassers unterblieben war.

Fassen wir nun die Ergebnisse unserer Untersuchungen zusammen, so ergibt sich folgendes:

Von einer gesunden Mutter wird nach Abgang vermehrter Fruchtwassermengen (fast 10 l) ein ausgetragenes Kind geboren, das schon äußerlich Zeichen von Mißbildungen aufweist und bald darauf stirbt. An der Placenta ist kein pathologischer Befund zu erheben. Die Sektion und die eingehende mikroskopische Untersuchung ergibt bei dem Fetus zwei hauptsächliche „Krankheitsherde“:

Es finden sich Mißbildungen im Gebiete des Rautenhirnes und des Cervikalmarks: Aplasie des Kleinhirns, Notencephalus, Spina bifida cervicalis — kombiniert einerseits mit Mißbildungen der knöchernen Schädelkapsel und des Tentoriums, andererseits mit einem Hydrocephalus. Dazu gesellt sich eine frische Thrombose der Sinus transversi und eine frische Blutung in die Ventrikel und den Hirnbruchsack. Es besteht eine ausgedehnte, teils verkalkte, teils in Organisation begriffene Thrombose der unteren Hohlvene, sich fortsetzend in beide Nieren- und die linke Nebennierenvene und deren Verzweigungen. Die linke Nebenniere zeigt eine auf Durchblutung zurückzuführende, fast vollständige Nekrose und Verkalkung des Gewebes. Die linke Niere weist die Zeichen einer fetalen Erkrankung auf mit zahlreichen auf alte Hämorrhagien zu beziehenden Infiltrationsherden in Rinde und Mark und tubulärer Schrumpfung. Im Gegensatz zu der linken fetal geschrumpften Niere zeigt die rechte deutliche vikariierende Hypertrophie.

Diese im retroperitonealen Gewebe zu beobachtenden Organblutungen und Venenthrombosen sind mit gewisser Wahrscheinlichkeit auf ein Trauma, das die Mutter im 5. Schwangerschaftsmonate erlitten hatte, zu beziehen. Sie bilden im Verein mit ihren weiteren Folgeerscheinungen die Ursache eines namentlich stellenweise deutlich ausgeprägten fetalen Hydrops. Auf diesen letzteren sowie auf den Hydrocephalus der Frucht dürfte das Hydramnion zu beziehen sein.

Literaturverzeichnis.

(Nur die in dieser Abhandlung zitierten Arbeiten sind angeführt.)

Ahlfeld, Zeitschr. f. Geburtshilfe u. Gyn. Bd. 69 p. 91—116 1911.
Aschoff, L., Ziegler's Beiträge Bd. LII p. 205 1912.
—, zit. nach Umbreit, Virchow's Archiv Bd. 183 1906.
Fischer, W., Deutsche med. Wochenschr. p. 1693 1912.
Forssell, Archiv f. Gyn. Bd. 96 p. 449 1912.
Gärtner, Dissert. Leipzig 1905.
Gerhardt, Handbuch d. Kinderheilkde. IV 3 p. 493 1878.
Herxheimer, Frankf. Zeitschr. f. Path. Bd. 2 p. 138 1908.
Hummel, Dissert. Freiburg 1911.

Landau, M., Deutsche med. Wochenschr. Nr. 7 1913.
Lieven, Zentralbl. f. Gyn. Bd. 35 p. 804 1911.
Nyhoff, Zentralbl. f. Gyn. Bd. 35 I p. 808 1911.
Schwalbe u. Brüning, Handbuch d. allg. Path. u. path. Anat. d. Kindesalters 1912.
Schridde, Münch. med. Wochenschr. p. 398 1910 und Deutsche med. Wochenschr. p. 432 1911.
Sitzenfrey, Zentralbl. f. Gyn. p. 1381 1910.
Sternberg, Verhdlg. d. deutsch. path. Gesellsch., Straßburg 1912.
Strassmann, Zeitschr. f. Geb. u. Gyn. Bd. 51 p. 203 1909.
Umbreit, Virchow's Archiv Bd. 183 1906.
Winckel, Handbuch d. Geburth. II 3 p. 1669.
Wirtz, Jahrbuch f. Kinderheilkde. Bd. 72 p. 477 1910.
Wolff, B., In Schwalbe u. Brüning's Handb. d. allg. Path. u. path. Anat. d. Kind. I 1 p. 333 1912.
—, Archiv f. Gyn. Bd. 89 1909.
Zander, Ziegler's Beiträge Bd. 7 1890.

Lebenslauf.

Ich bin geboren am 13. I. 1889 zu Offenburg (Baden) als Sohn von Gustav Link, Sattler und Wagenbauer und Anna Link, geb. Kempf. In meiner Heimat besuchte ich Volksschule, Realschule und Gymnasium, wo ich am 25. VII. 1908 das Reifezeugnis erlangte. Alsdann diente ich ein halbes Jahr mit der Waffe im Infanterie-Regiment Nr. 170 zu Offenburg. Hierauf bezog ich die Universitäten Heidelberg, Straßburg, München und Freiburg. Nach 5 Halbjahren legte ich zu Heidelberg Juli 1911 die ärztliche Vorprüfung ab und nach 10 Halbjahren medizinischen Studiums zu Freiburg die ärztliche Prüfung im Frühjahr 1914.

Georg Link.

G. Pätz'sche Buchdr. Lippert & Co. G. m. b. H., Naumburg a. d. S.

G. Pätz'sche Buchdr. Lippert & Co. G. m. b. H., Naumburg a. d. S.